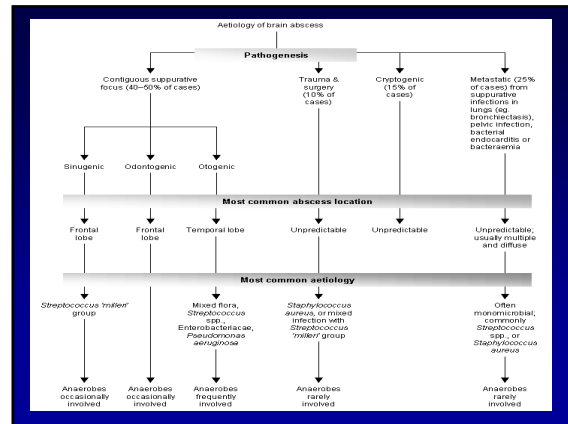


Absces mozgu

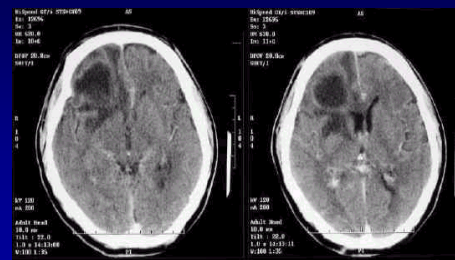
- Zriedkavá komplikácia u pacientov so zníženou imunitou
- AIDS
- Chronická kortikoterapia
- Imunosupresia po transplantácii kostnej drene



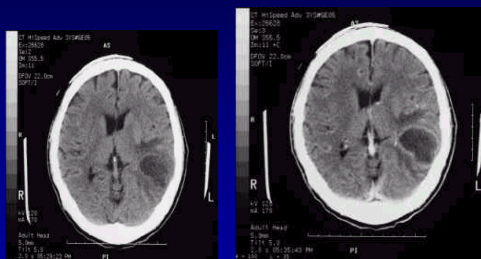
Klinický obraz

- Bolesť hlavy
- Teplota
- Zvracanie
- Fokálny neurologický deficit
- Fokálne alebo generalizované záchvaty
- ICH – letargia, zmätenosť, kóma,
- Edém papily n. II
- Lézia n. III, VI., alebo oboidvoch

Absces mozgu - CT

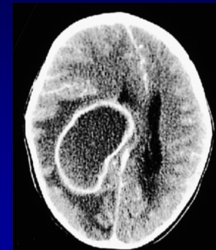


Absces mozgu - CT

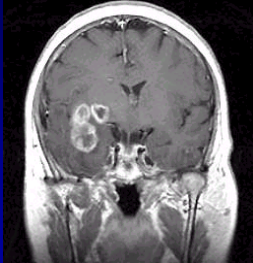


Absces mozgu - CT

2-ročné dieťa, s teplotou, ptózou, a edémom papil.
60 ml hnisu obsahujúceho Gram + koky and Gram – baktérie
CT mozgu: kapsula s pozitívnym enhancement; edém mozgu a presun stredočiarových štruktúr



Absces mozgu - CT



Diagnóza a liečba

- CT mozgu
- LP – KI pri podozrení na absces mozgu !
- Liečba:
- Drenáž a antibiotická liečba