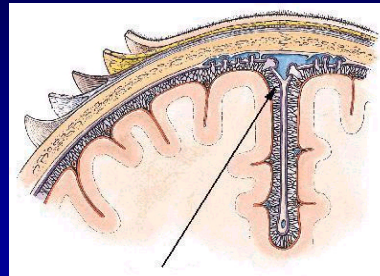


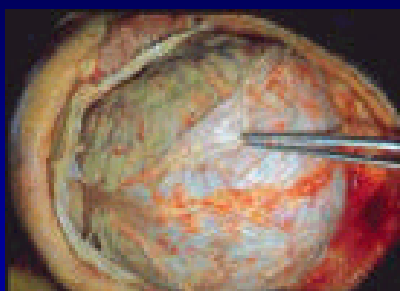Meningitída

- Meningitída je zápal mozgových blán. **Pachymeningitída**, postihujúca všetky meningy, je najčastejšie zapríčinená úrazom (fraktúra kosti) alebo šírením sa infekcie.
- **Leptomeningitída**, ktorá je častejšia, postihuje vnútornú plochu obalov, môže byť zapríčinená šírením baktérií z organizmu.

Meningitída



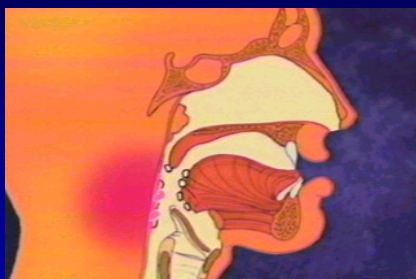
Pneumokoková meningitída



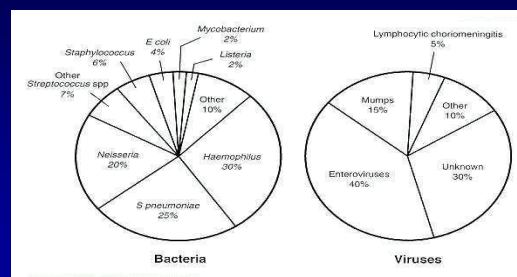
Menigitída

- Baktérie vyvolávajúce bakteriálnu meningitídu sú bežné, a vyskytujú sa bežne v nose a nosohltane.
- Šíria sa kašľom, kýchaním, bozkávaním....,
- Meningitídy – **bakteriálne a vírusové**

Meningitída



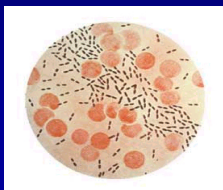
Etiológia



Meningitída

• Najčastejšie etiologické činitele

- Streptococcus pneumoniae
- Neisseria meningitidis



Meningitída

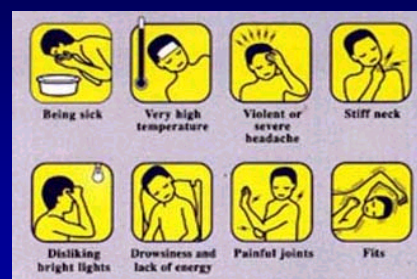• Najčastejšie etiologické činitele (G-)

- E. coli
- Klebsiella pneumoniae
- H. influenzae
- Pseudomonas
- Enterobacter species
- Listeria monocytogenes

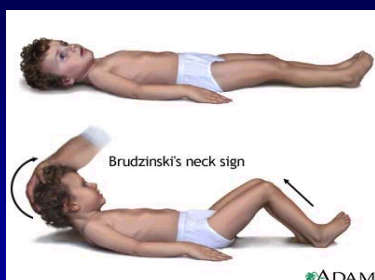
Klinický obraz

- Bolesť hlavy
- Teplota
- Stuhlosť šije (meningeálny sy)
- Svetloplachosť
- Alterácia vedomia
- Záchvaty

Klinický obraz

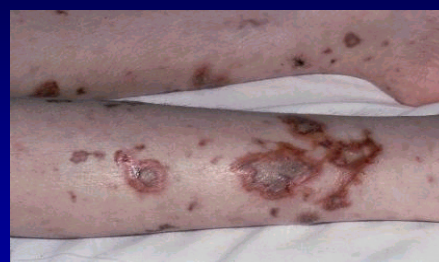

Meningeálny syndróm



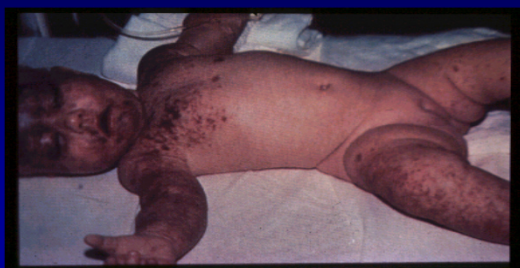Kernig – flexia pasívne extendovanej DK

Petechiálny rash pri meningokokovej septikémii (Neisseria meningitidis) – vývoj v priebehu hodín



(trup, DK, sliznice, spojovky, niekedy dlane, chodidlá)

Meningokoková meningitída



Likvor

- Zvýšený tlak
- Bakteriálne
- Pleocytóza – polymorfonukleárne leukocyty
- ↓ cukor, ↑ bielkoviny - hyperproteinorachia
- Vírusové
- Pleocytóza – Lymfocyty
- mierne zvýšené bielkoviny, cukor – v norme

Liečba

- Bakteriálne - Cefalosporíny 3. generácie
- Vírusové – Th: Acyclovir 30 mg/kg/deň 7-14 dní
- Dexamethason – inhibuje syntézu zápalových cytokínov – IL-1, TNF
- Antiedematózna liečba - Manitol

TBC

- TBC – častá začiatkom 20-tych rokov
- Chopin, Keats, Paganini, Modigliani, Thomas Wolf – zomreli na TBC
- 90-roky 20 st., - opäť vzostup TBC

TBC meningitída

- Naplnenie bazilárnej cysterny purulentným exudátom → obštrukčný hydrocefalus
- Akútna meningoencefalitída
- Mozgová ischémia a infarkt
- Lézie hlavových nervov

Liečba

- INH, Rifampicin, Pyrazinamid
- Kortikosteroidy