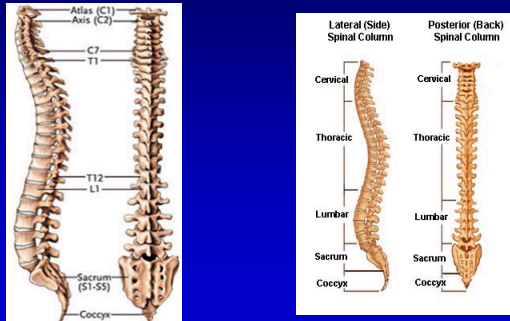
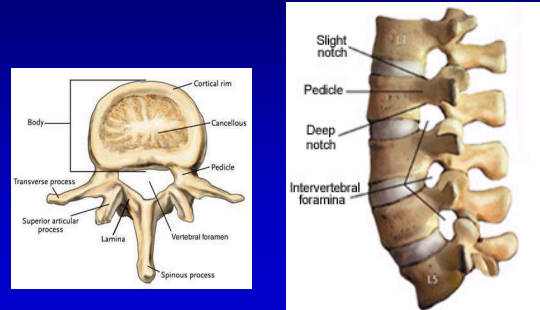


Anatómia chrbtice

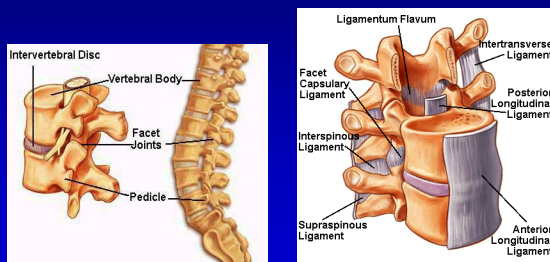


Anatómia chrbtice



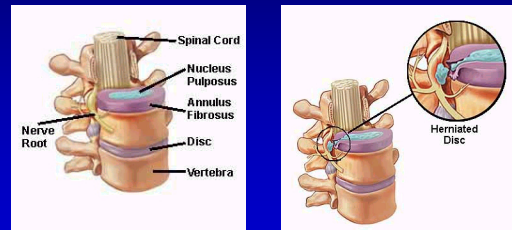
Anatómia chrbtice

Ligamentá



Anatómia chrbtice

Patológia chrbtice



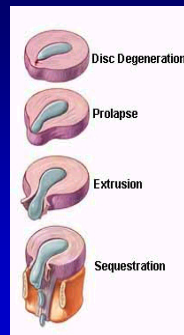
Štyri stupne diskogénnej etiológie

Degenerácia platničky: chemické zmeny súvisiace s vekom, zapríčínujúce oslabnutie platničky, ale bez herniácie.

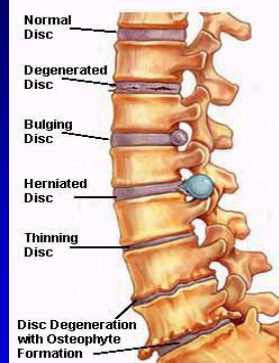
Prolaps: mení sa forma alebo poloha platničky some slight vyčnievanie do spinálneho kanála. Nazýva sa tiež protrúzia

Extrúzia: nukleus pulposus prenikne cez „stenu“ – (annulus fibrosus) ale zostáva súčasťou platničky.

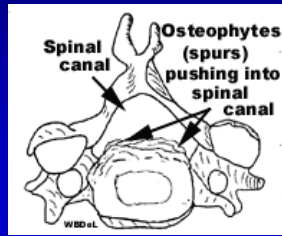
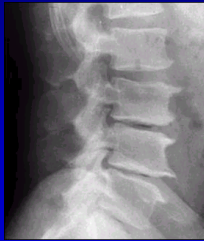Sequestration or Sequestered Disc: nukleus pulposus prenikne cez annulus fibrosus a nachádza sa mimo platničky v spinálnom kanály (HNP).



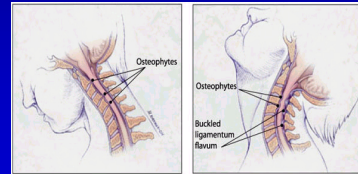
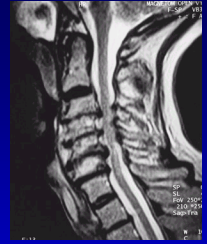Examples of Disc Problems



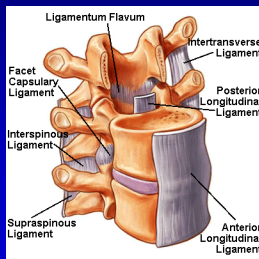
Osteofyty



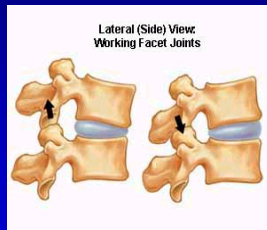
Krčné osteofyty



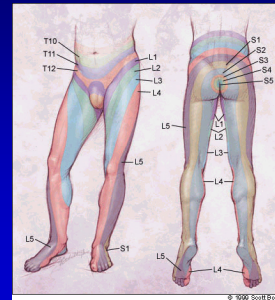
Ligamentá



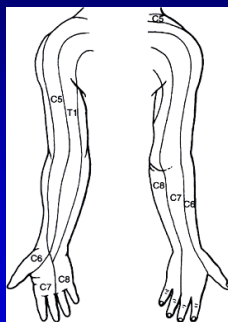
Facetové spojenia



Dermatómy na dolných končatinách



Dermatómy na horných končatinách

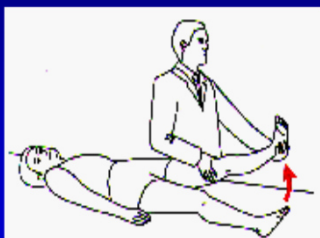

Kompresia lumbárnych koreňov

Figure 1. Testing for lumbar nerve root compromise.

Nerve root	L4	L5	S1
Pain			
Motor weakness	Extension of quadriceps.	Dorsiflexion of great toe and foot.	Plantar flexion of great toe and foot.
Screening exam	Squat & rise.	Heel walking.	Walking on toes.
Reflexes	Knee jerk diminished.	None reliable.	Ankle jerk diminished.

Lassegueov manever



Dif. dg. vertebrogénnych ochorení

- MTS stavcov
- Borelióza
- Nádory – malej panvy (LS), pľúc (Th, C) a iné
- Intraspínálne nádory
- Zápalové ochorenia

Liečba

- **Akútne štádium**
- Kľud na lôžku, fyzické šetrenie
- Analgetiká
- Antiflogistiká
- Myorelaxanciá
- Antiedematózna liečba
- Anestetiká lokálne
- Suché teplo – **NIE TEPLÁ VODA !!!**

Liečba

- **Subakútne a chronické štádium**
- Analgetiká
- Antiflogistiká
- Myorelaxanciá postupne vynechať
- Rehabilitácia
- Nácvik správnych pohybových stereotypov

Liečba

- **Subakútne a chronické štádium**
- nesteroidné antiflogistiká
- myorelaxanciá
- analgetiká
- lokálne anestetiká
- rehabilitácia

Liečba

- **Neuropatická bolesť**
- antikonvulzíva - GABAPENTIN
- **Chirurgická liečba**
- syndróm kaudy
- progredujúci výpad funkcie
- nezvládnuteľná bolesť