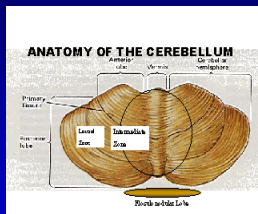


Mozoček

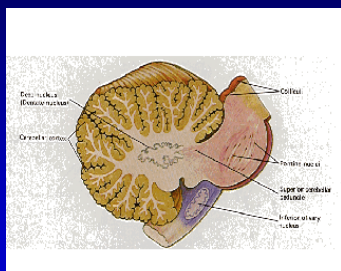
- V zadnej jame lebečnej pod tentorium cerebelli
- Vermis – paleocerebellum
- Hemisféry - neocerebellum



Mozoček

- **Sivá hmota mozočka – kôra + jadrá**
- nc. fastigii – v bielej hmote vermis
- nc. dentatus – v bielej hmote hemisféry
- nc. interpositus (nc. emboliformis a nc. globosi) – medzi predošlými dvoma
- **Biela hmota mozočka - dráhy**

Mozoček



Mozoček

- **Spojenie s mozgovým kmeňom – pedunculi cerebellares**
- Inferiores – s predĺženou miechou
- Medii – s ponsom
- Superiores – s mezencephalom

Mozoček

- **Aferentné dráhy**
- 1/ t. vestibulocerebellaris
- 2/ s miechou
 - t. spinocerebellaris posterior
 - t. cuneocerebellaris
 - t. spinocerebellaris anterior
- nepriame – cez olivu a FR

Mozoček

- **Aferentné dráhy**
- 3/ z MK
 - t. cortico-pontocerebellaris
 - t. cortico-olivocerebellaris
 - t. cortico-reticulocerebellaris

Mozoček

- Eferentné dráhy
- Z vermis – cez nc. fastigii k vestibulárnym jadrám a FR
- Zo zona intermedia – cez nc. interpositus do miechy
- Zo zona lateralis – cez nc. dentatus do talamu a gyrus precentralis

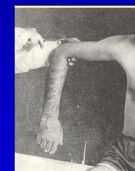Mozoček - funkcie

- Regulácia svalového tonusu
- Spinálny mozoček – tlmivý vplyv
- Neocerebellum – budivý vplyv
- Udržiavanie rovnováhy
- Paleocerebellum
- Koordinácia pohybov
- Agonisti, antagonisti, synergisti
- Mozočková hemisféra koordinuje pohyby na homolaterálnej strane – dráhy sa 2x križia

Mozoček klinická symptomatológia

Tónusové poruchy

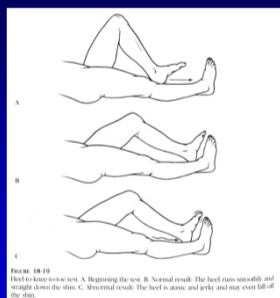
- Strata budivého vplyvu
 - Hypotónia – zvýšená pasivita (nezvýši sa tonus antagonistov)
 - nie je znížený svalový turgor
 - ŠOR nezmenené
 - Kyvadlové reflexy
 - Na strane lézie – znížené ERP
- ERP**
- Na strane lézie – znížené ERP



Hypermetria

- Porucha koordinácie – prestreľovanie
- Porucha súhry agonistov a antagonistov – antagonisti nezasiahnu v pravý čas
- Porucha súhry synergistov – **asynergia** – porucha súhry zložiek pohybu
- **Bradyteleokinéza** – spomalenie pred cieľom po výkyvoch



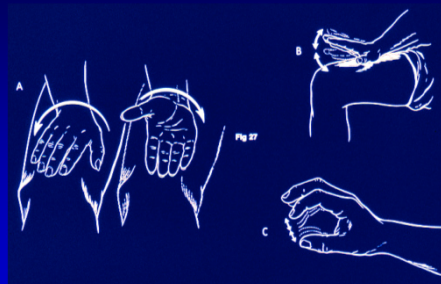


Hypermetria

- Pri spontánných a automatických pohyboch – chôdza, synkinézy
- makrografia

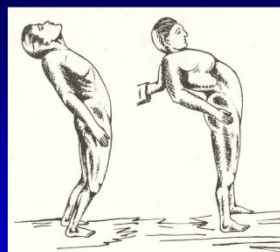
Adiadochokinéza

- Porucha koordinácie alternujúcich pohybov
- Pohyby sú spomalené
- Porušený rytmus pohybov
- Porušená plynulosť pohybu
- Porucha súhry synergistov a fixačných svalov



Asynergia

- Porucha spolupráce svalových skupín rôznych častí tela
- Malá asynergia – pri zložitejších končatinových výkonoch ich rozčlánkovaním
- Veľká asynergia – pri automatických a lokomotorických pohyboch – nakláňanie a pády dozadu (**paleocerebellárna lézia**)
- Dysartria – (asynergia + hypermetria) – skandovaná reč



Cerebellárna ataxia

- **Titubácie a pády dozadu**
- **Postoj a chôdza o širokej báze**
- **Pri zúženej báze (postoj II,III – pády)**
- **Ataxia nie je závislá od zrakovej kontroly**
- **Pády sú nezávislé od polohy hlavy**

Intenčný tremor

- **Hrubý, nepravidelný, nerytmický, v priebehu vôľového pohybu, zvyšuje sa pred cieľom – lézia nc. dentatus**