

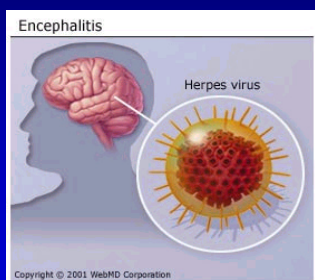
Encefalitída

- Zápal mozgu, často s meningitídou
- **Poruchy vedomia**
- **Záchvaty**
- **Fokálne príznaky** - afázia, hemiparézy, mimovoľné pohyby, cerebellárna ataxia, polymyoklónia, hl. nn.
- Okrem herpetickej sú sezónne, epidemické

Encefalitída

- Etiológia podobná ako meningitída
- **Kliešťová encefalitída**
- **Herpetická**

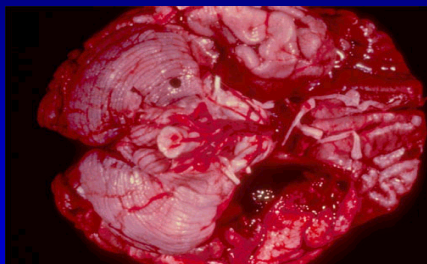
Herpes simplex encefalitída



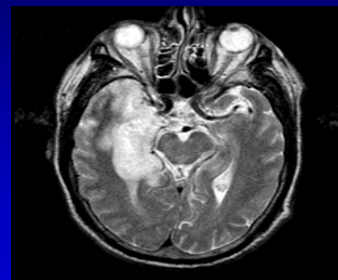
Herpes simplex encefalitída

- **Herpes simplex virus 1**
- Najzávažnejšia, najčastejší výskyt
- Klinický obraz – ako encefalitída + príznaky z **postihnutia temporálneho laloka** – zmeny osobnosti, poruchy správania, afázia, záchvaty
- Zápal, často **krvácania a nekróza tkaniva**

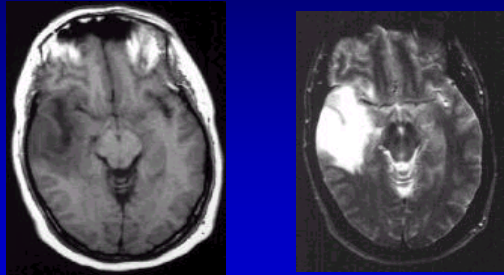
Herpetická encefalitída nekróza temporálneho laloka



Herpetická encefalitída



Herpetic encephalitis



Herpes simplex encefalítída

- **Likvor** – ako iné vírusové
- **CT, MRI** –typický obraz
- **EEG** – periodické vysokovoltážne ostré vlny v temporálnej oblasti, a komplexy pomalých vln v intervale 2-3 sek.
- ½ pacientov neprežívajú
- **Th: Acyclovir 30 mg/kg/deň 14 dní** – čím skôr začne, tým lepšia prognóza

Human immunodeficiency virus (HIV) Acquired immunodeficiency syndrom (AIDS)

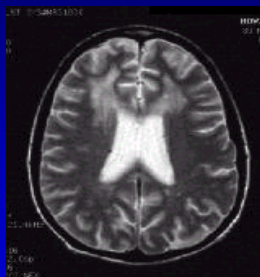
- **Neurologické komplikácie**
- Aseptická meningitída
- Kognitívne poruchy – dospelí
- Progresívna encefalopatia – deti
- Myelopatie
- Neuropatie
- Myopatie – myopatie, myositídy

Human immunodeficiency virus (HIV) Acquired immunodeficiency syndrom (AIDS)

- **Oportunné infekcie**
- **Bakteriálne** – (Mycobacterium tuberculosis, Treponema pallidum, Nocardia, ...)
- **Vírusové** – (Cytomegalovírus, Herpes simplex, Varicella zoster, JC, ...)
- **Kvasinky** – (Cryptococcus neoformans, candida, ...)
- **Protozoa** – (Toxoplasma gondii, ...)

AIDS dementia complex (ADC)

- **T2-vážený MRI obraz:**
- zväčšenie komôr, veľké oblasti hyperintenzitného signálu v subkortikálnej bielej hmote oboch frontálnych lalokov



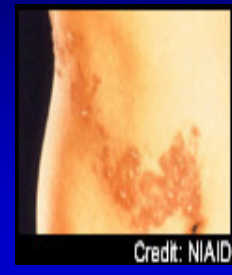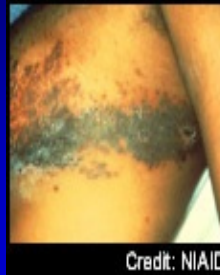Herpes zoster

- **Varicella zoster vírus**
- **Incidencia 3-5 /1000/ rok** – hlavne staší, s malignitami, hlavne lymfomom a M. Hodgkin
- **Reaktivácia vírusu varicelly** ktorý je latentný v sensorických gangliách po primárnej infekcii kiahňami

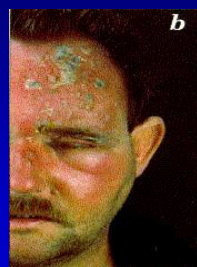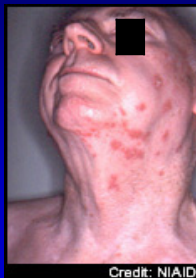Herpes zoster

- Radikulárne bolesti – niekedy už pred výsevom
- Vezikulárne erupcie v priebehu koreňov
- Najčastejšie - hrudná oblasť
- Kraniálne – oftalmoplégia
Ramsay Hunt sy – lézia n. VII., vertigo, hluchota

Herpes zoster



Herpes zoster



Herpes zoster

- **Likvor** – mierne zvýšené elementy a bielkoviny
- Bolesť 1 – 4 týždne
- Neskôr – **postherpetická neuralgia**
- **Liečba** – Acyclovir **800 mg 5x denne 7 dní**
prax – 5 x 200 mg

Herpes zoster

- **Postherpetická neuralgia**
- Bolesť v oblasti postihnutej herpesom zoster, trvajúca najmenej 3 mesiace od vytvorenia krúst na zosterovom výseve
- Výskyt – 10 -15% pacientov
- **Liečba** – Gabapentin 3 x 300 – 3 x 1200 mg

Bežné analgetiká neúčinné !