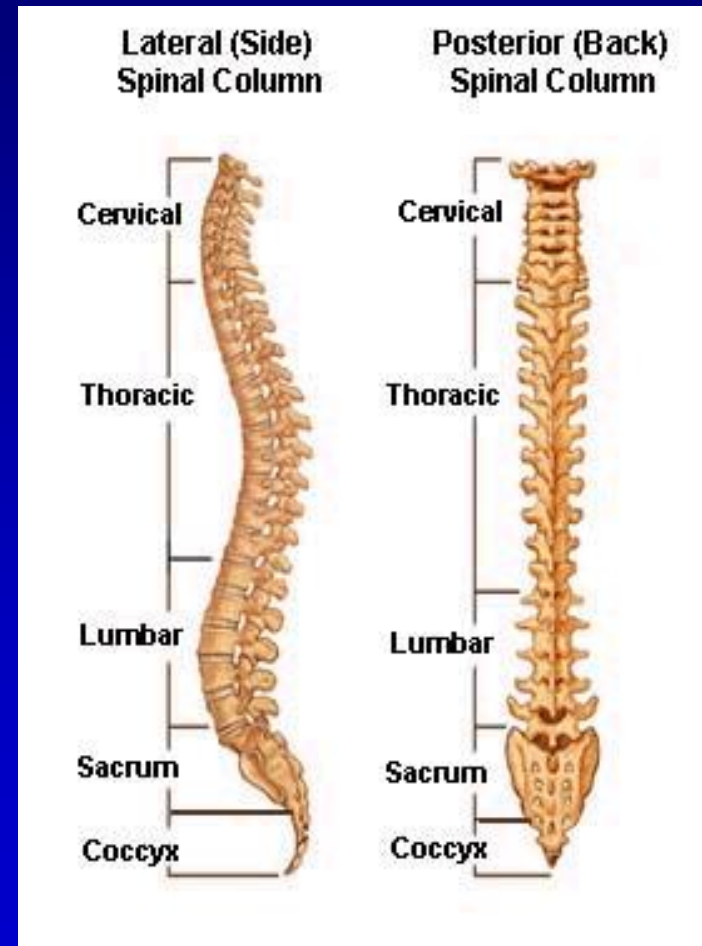
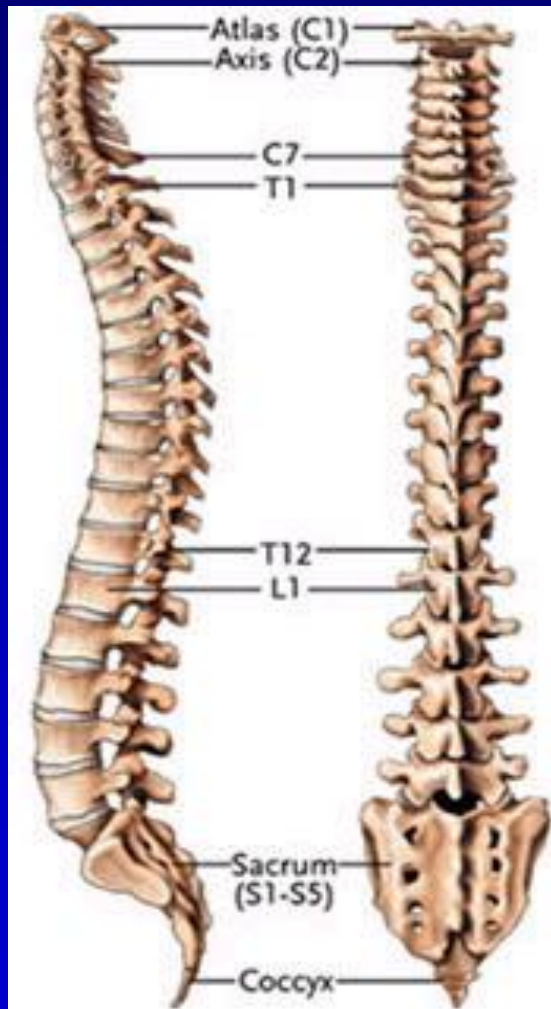


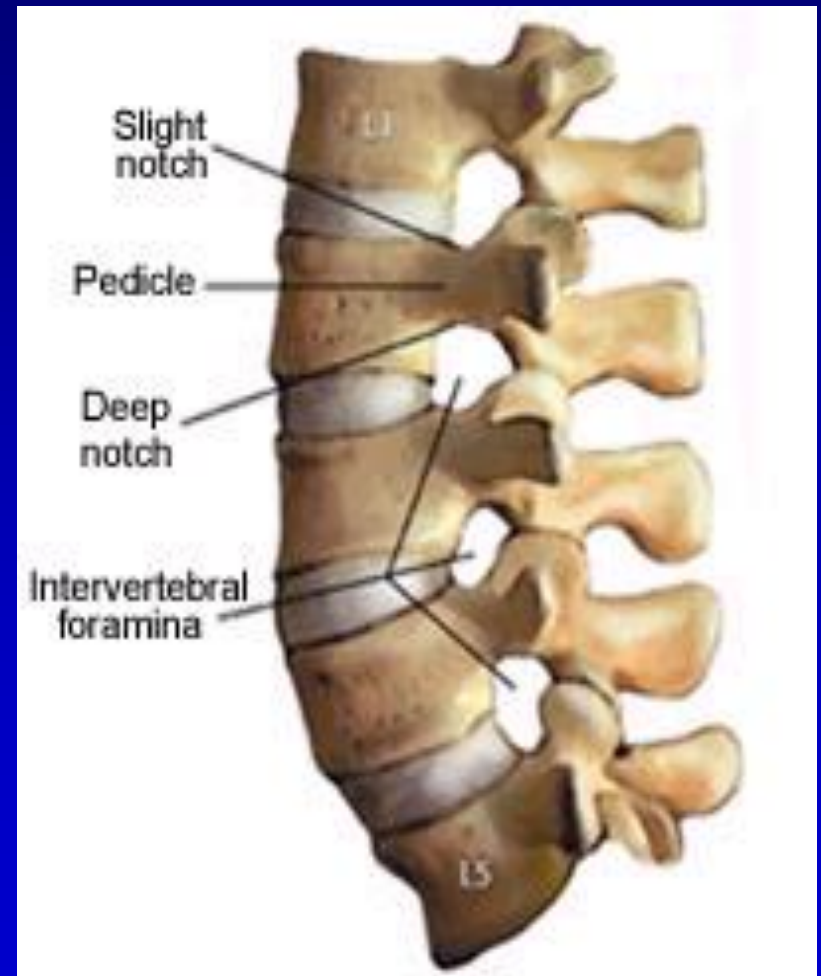
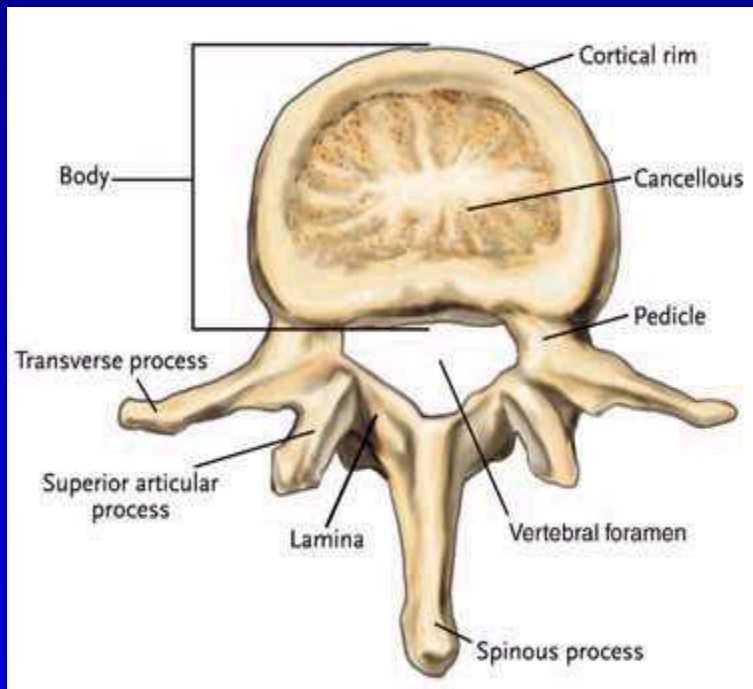
Vertebrogénne ochorenia

- **V širšom slova zmysle** – všetky afekcie pri ktorých je chrbtica ústredným patogénnym faktorom
- **V užšom slova zmysle** – idiopatické, funkčné a degeneratívne afekcie chrbtice, ktoré sa manifestujú bolesťami, buď lokalizovanými, alebo v niektorom dermatóme.

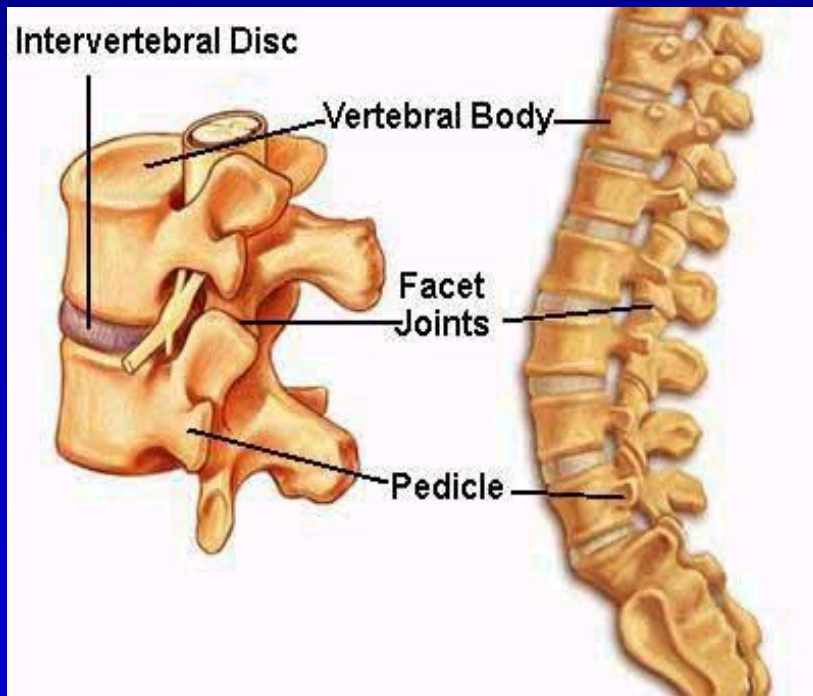
Anatómia chrbtice



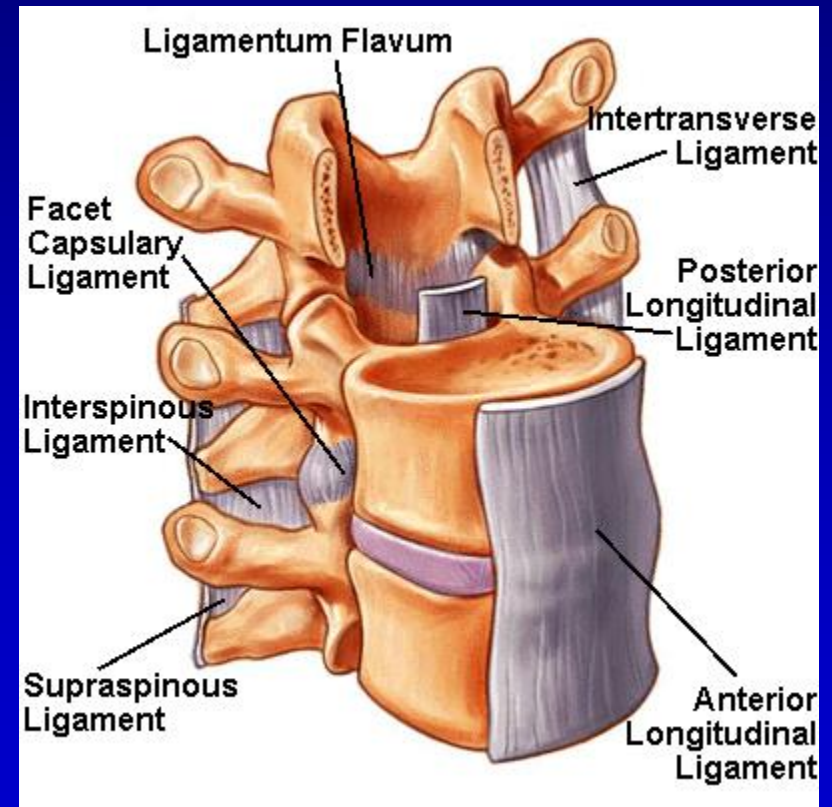
Anatómia chrbtice



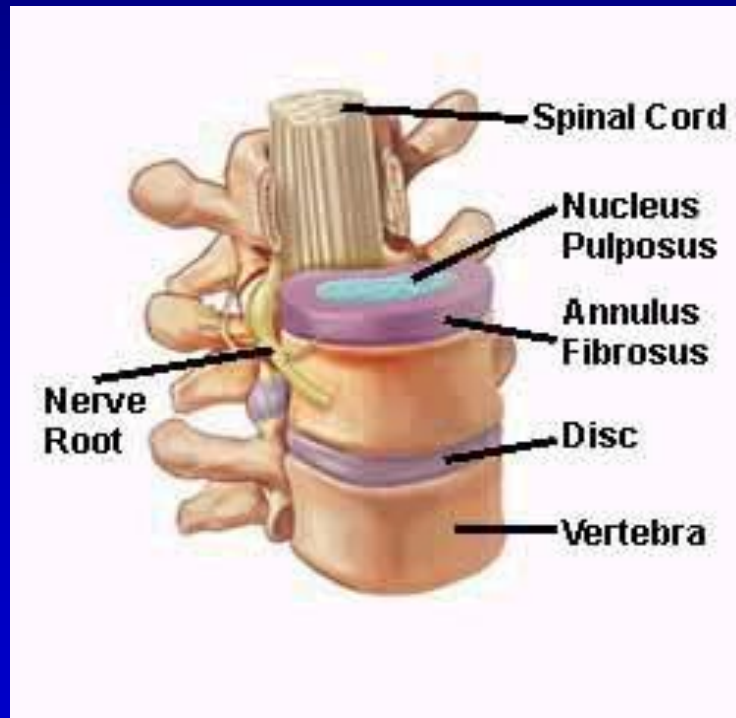Anatómia chrbtice



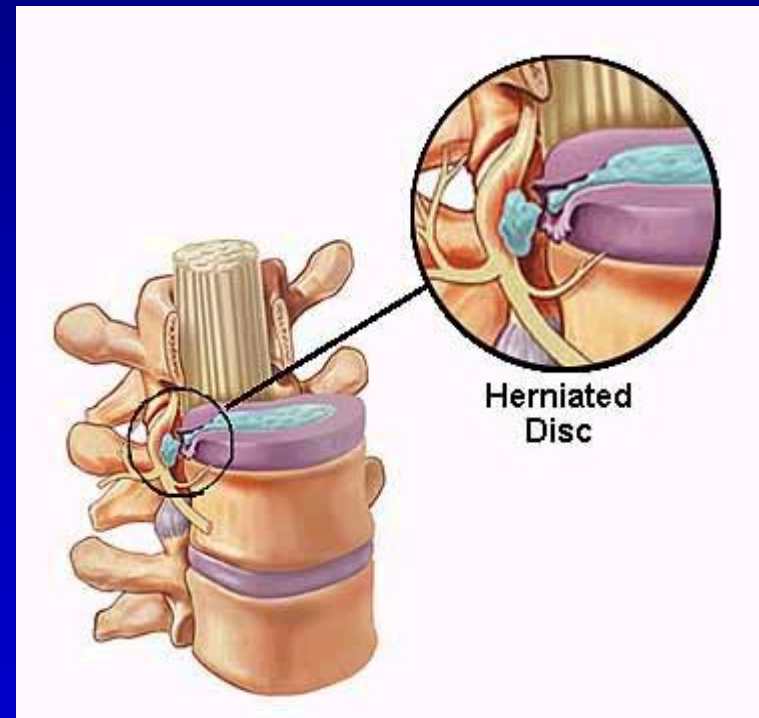
Ligamentá



Anatómia chrbtice



Patológia chrbtice



Vertebrogénne ochorenia (VO)

- Etiopatogenéza – idiopatické, alebo funkčné VO
- Akútne bolestivé stavy spôsobené poranením muskulo-ligamentózneho aparátu a funkčnými poruchami pohybového aparátu
- Funkčná porucha – blokáda v pohybovom segmente chrbtice (**medzistavcová platnička spájajúca dva susedné stavce**)

Vertebrogénne ochorenia VO

- **Blokáda** – môže a nemusí vyvolať axiálnu, resp. prenesenú bolesť
- **Blokáda – reverzibilná dysfunkcia** fazetových kĺbov spôsobená priškripnutím meiskoidov alebo synovie kĺbového púzdra
- **Blokáda** – dá sa odstrániť manipuláciou chrbtice – ústup symptomatológie

Vertebrogénne ochorenia

- Pri blokáde – vo funkčnom segmente môžu vzniknúť rozličné reflexné zmeny
- spazmus paravertebrálnych svalov
- hyperalgetické zóny
- maximálne body (trigger points) v miestach úponov a šliach
- Reflexné zmeny môžu fixovať blokádu
- Blokádu možno ovplyvňovať liečbou reflexných zmien (fyzikálne procedúry)

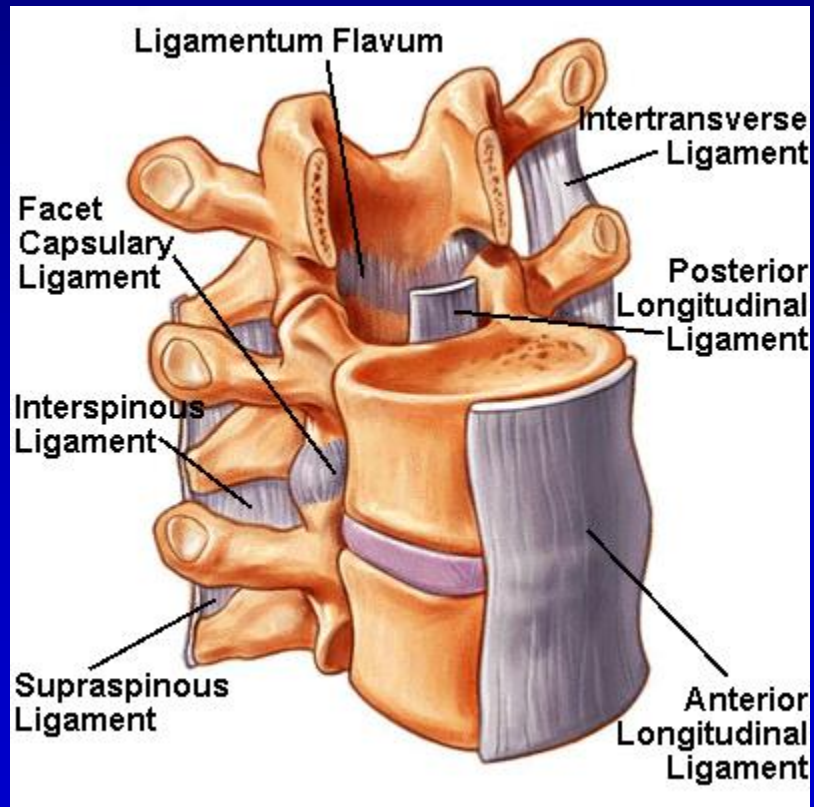
Vertebrogénne ochorenia

- Etiopatogenéza – degeneratívne VO
- 3 štádia
- Fáza dysfunkcie
- Fáza instability
- Fáza stabilizácie

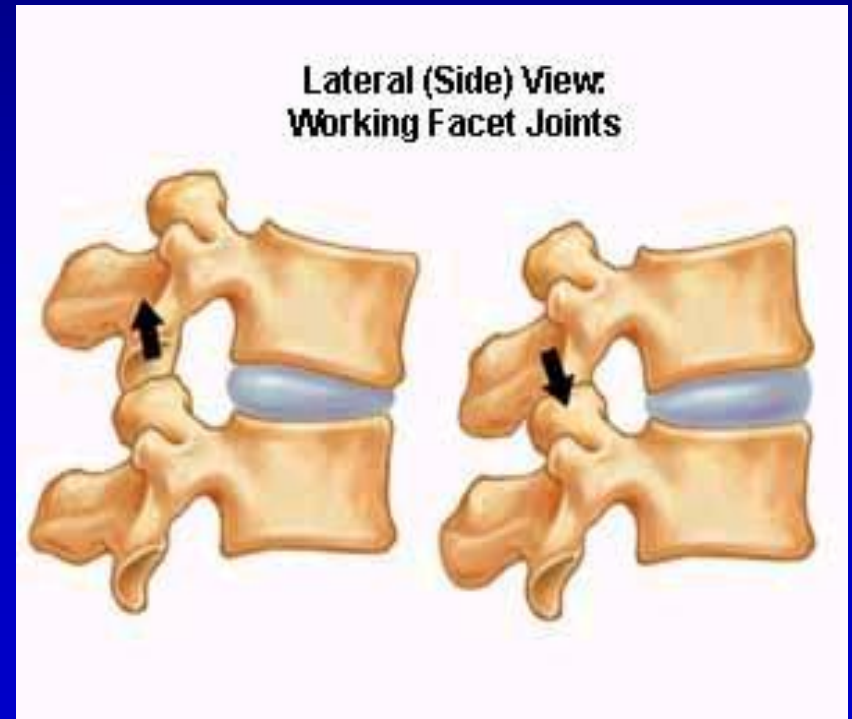
Vertebrogénne ochorenia

- Degenerácia – začína na medzistavcovej platničke, postupne degenerácia fazetových kĺbov
- Tieto zmeny \Rightarrow vedú ku zvýšenej pohyblivosti pohybového segmentu \Rightarrow segmentálna instabilita a posuny stavcových tiel

Ligamentá



Facetové kĺby



Vertebrogénne ochorenia

- Fáza stabilizácie
- ďalšia rezorbcia disku
- deštrukcia krycích doštičiek
- fibróza disku
- tvorba osteofytov
- hypertrofia fazetových kĺbov
- Progresívne zužovanie centrálného kanála chrbtice a jeho laterálnych recesov

Vertebrogénne ochorenia

- Degeneratívne zmeny – aj ligamentá a svalový aparát

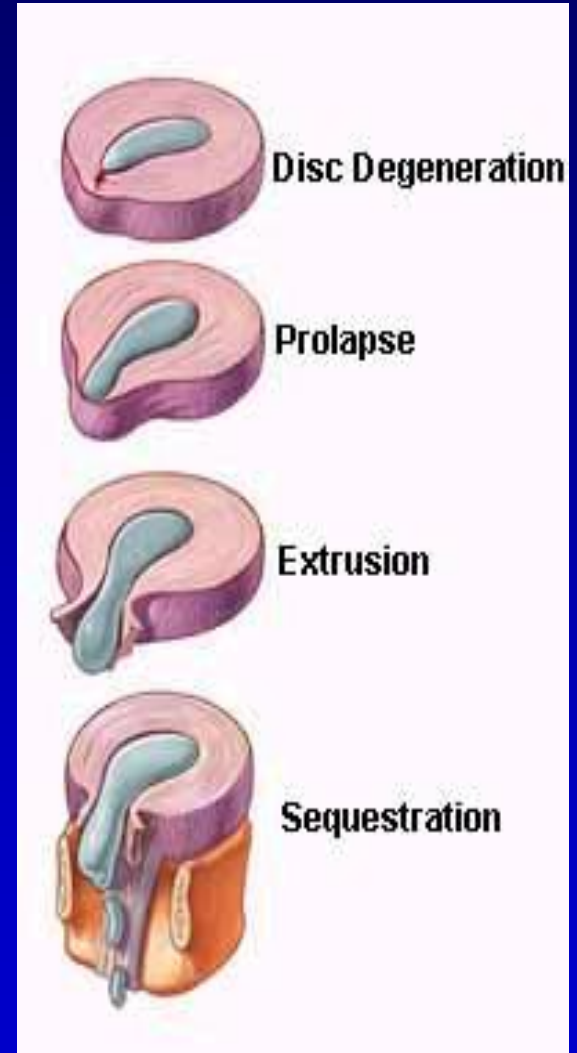
Štyri stupne diskogénnej etiológie

Degenerácia platničky: chemické zmeny súvisiace s vekom, zapríčiňujúce oslabnutie platničky, ale bez herniácie.

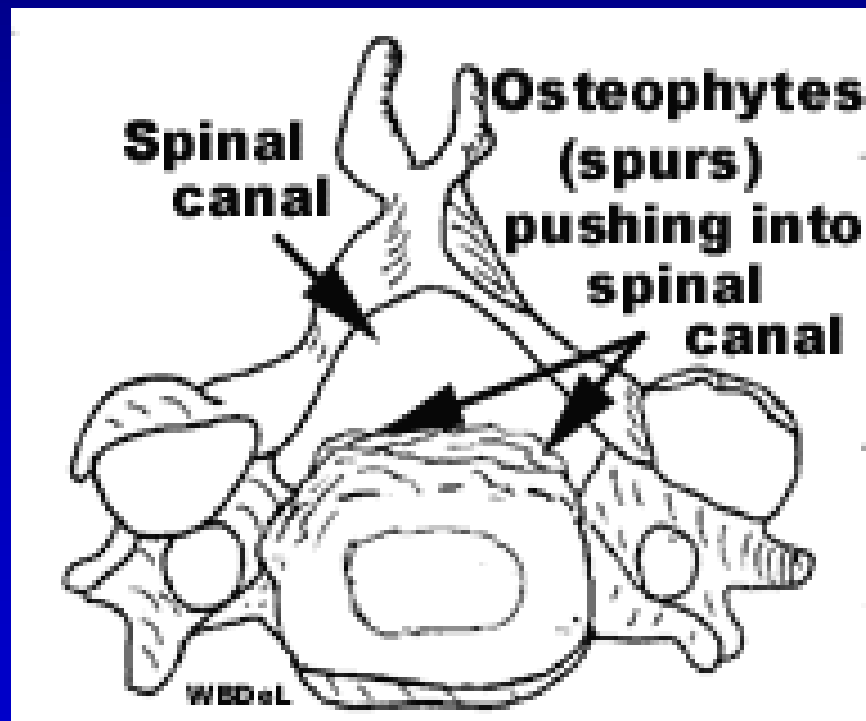
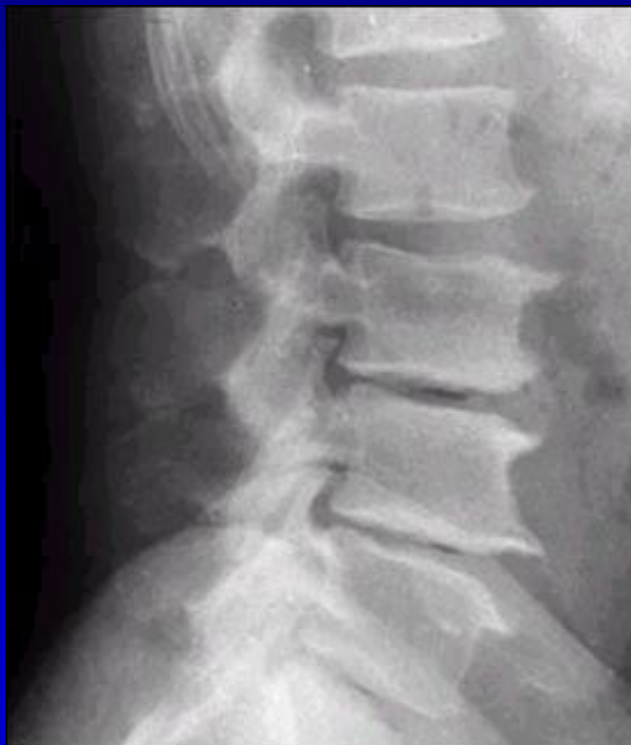Prolaps: mení sa forma alebo poloha platničky some slight vyčnievanie do spinálneho kanála. Nazýva sa tiež protrúzia

Extrúzia: nukleus pulposus prenikne cez „stenu“ – (annulus fibrosus) ale zostáva súčasťou platničky.

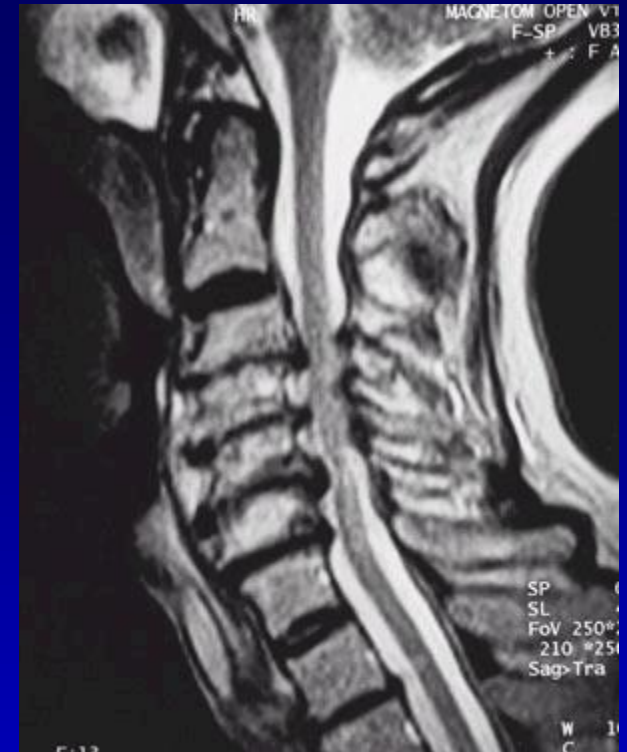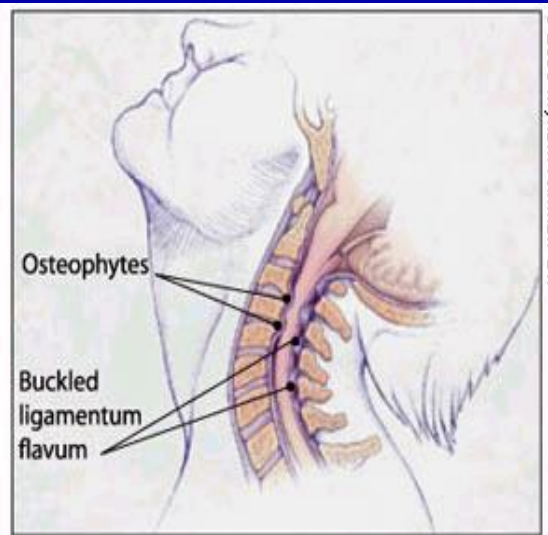
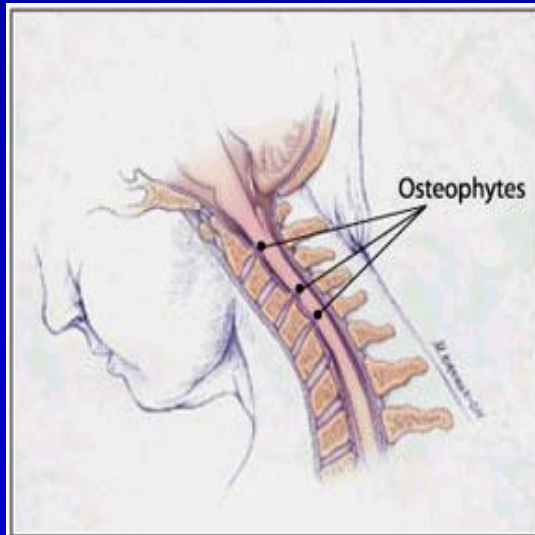
Sequestration or Sequestered Disc: nukleus pulposus prenikne cez annulus fibrosus a nachádza sa mimo platničky v spinálnom kanály (HNP).



Osteofyty



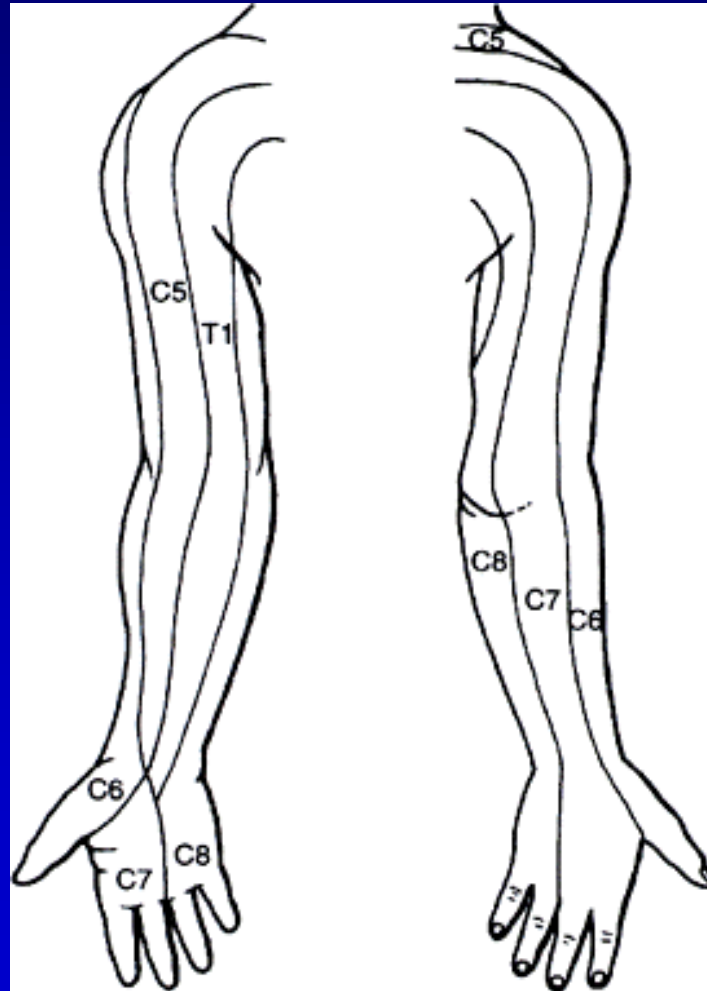
Krčné osteofyty

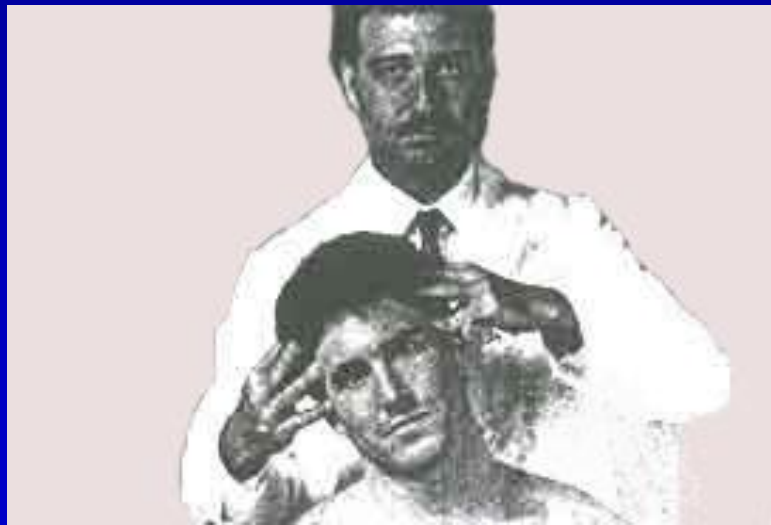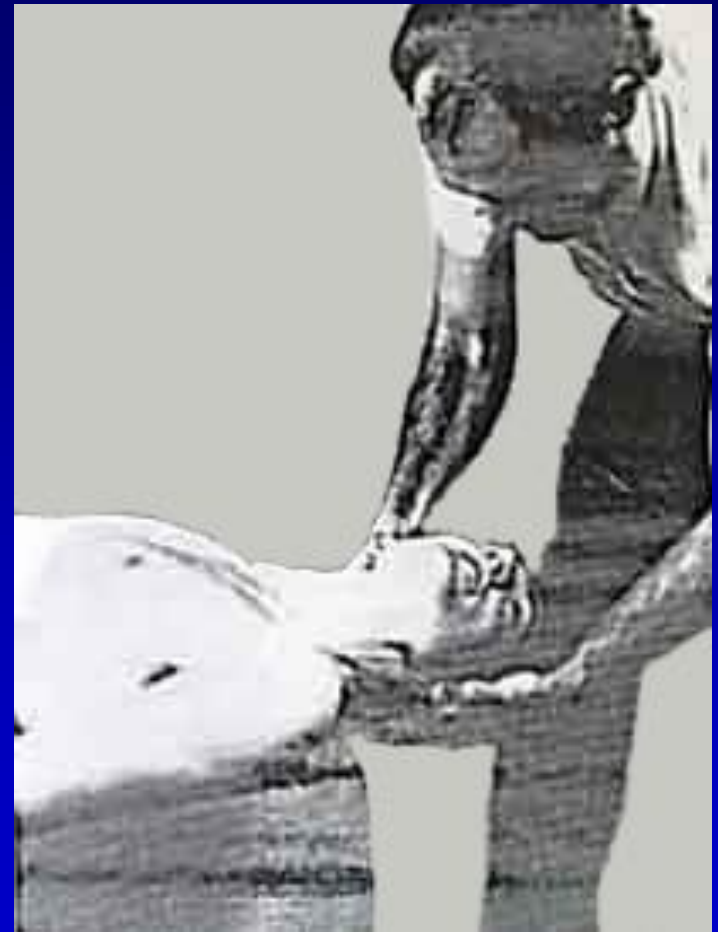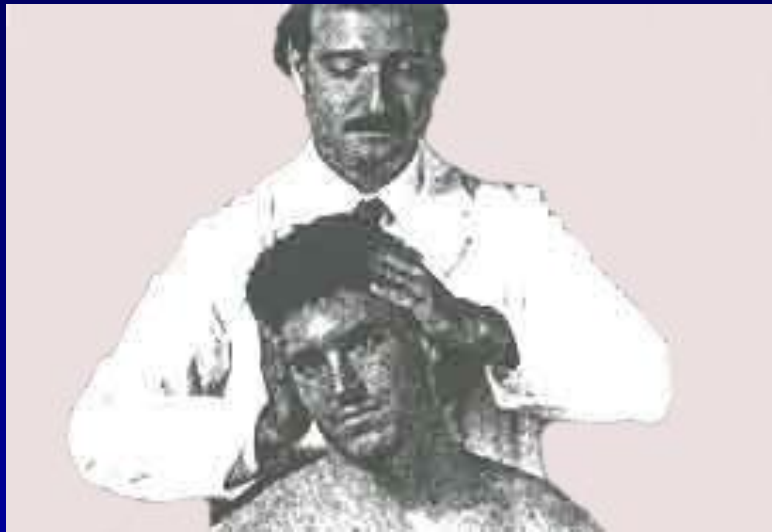


Diagnostika

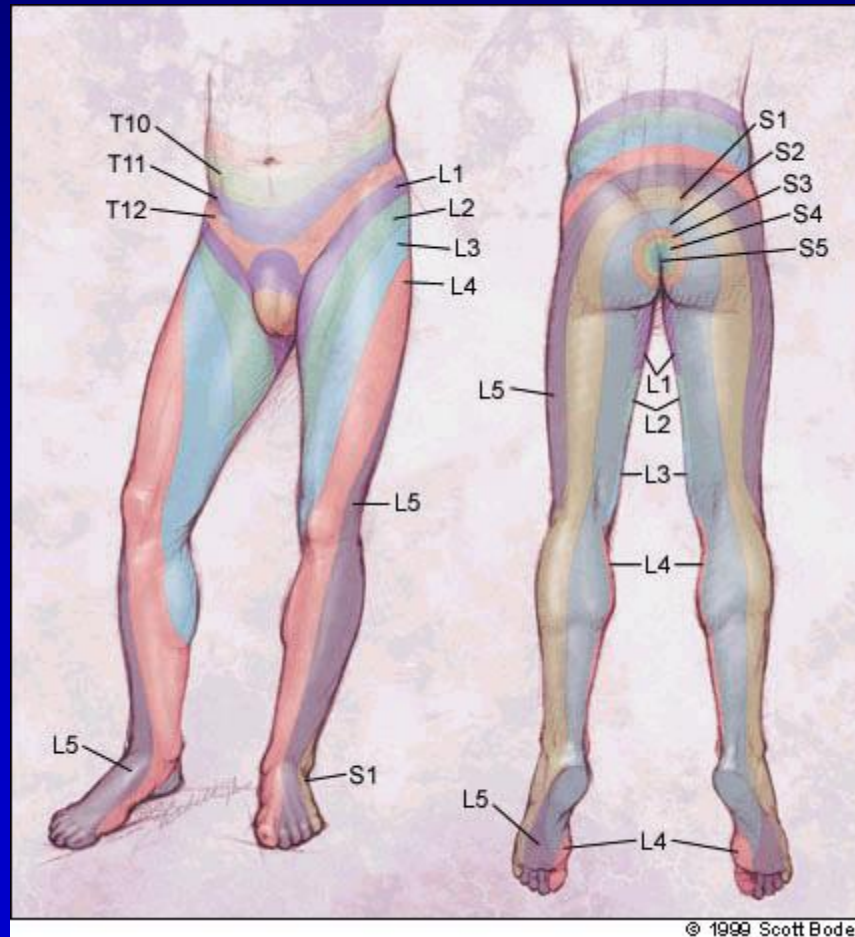
- Anamnéza
- Klinické vyšetrenie
- Natívne RTG
- MRI
- CT

Dermatómy na horných končatinách











Dermatómy na dolných končatinách

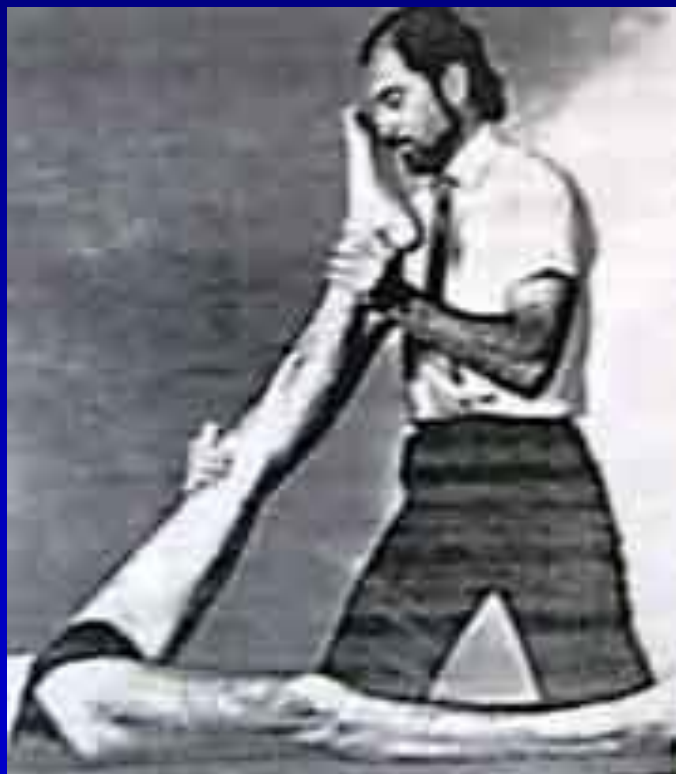

Kompresia lumbárných koreňov

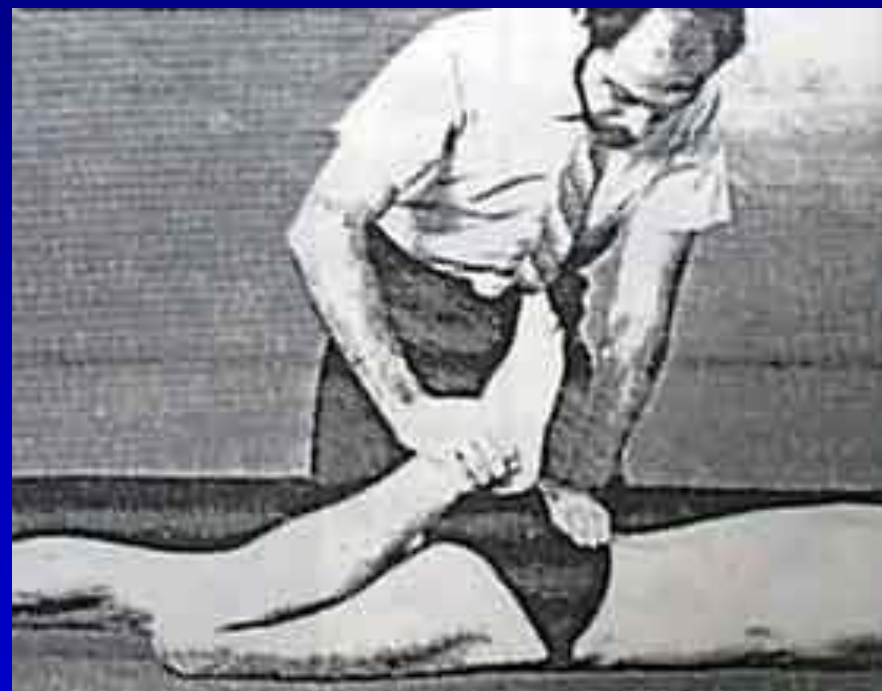Figure 1. Testing for lumbar nerve root compromise.

Nerve root	L4	L5	S1
Pain			
Numbness			
Motor weakness	Extension of quadriceps.	Dorsiflexion of great toe and foot.	Plantar flexion of great toe and foot.
Screening exam	Squat & rise.	Heel walking.	Walking on toes.
Reflexes	Knee jerk diminished.	None reliable.	Ankle jerk diminished.

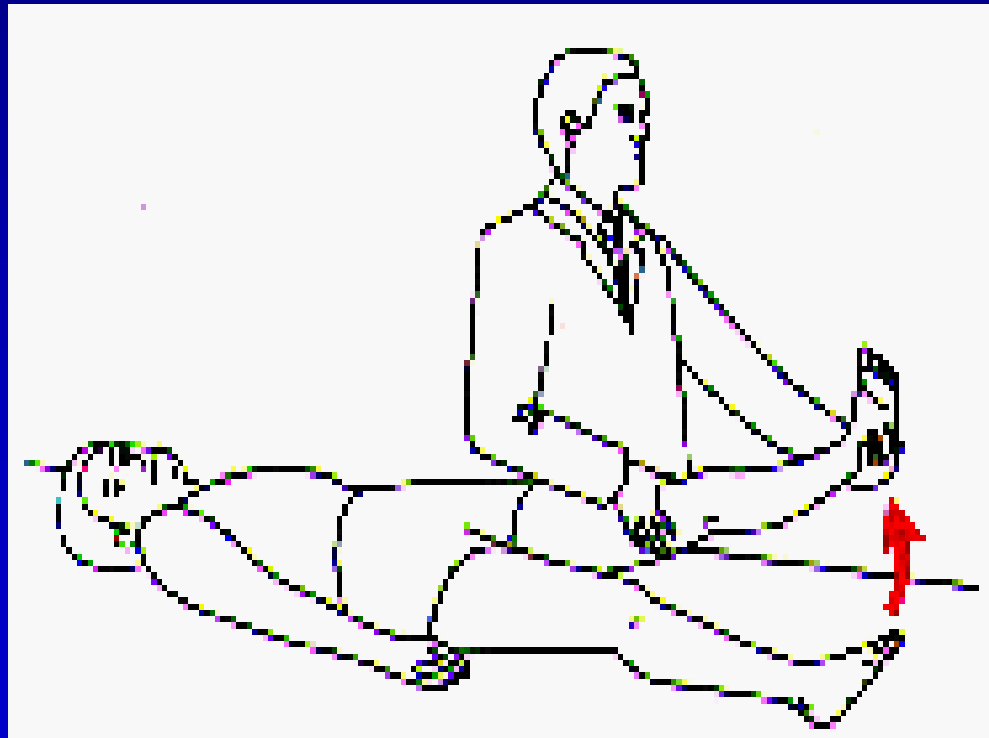
Lassegue
koreň L5, S1



Obrátený Lassegue
koreň L4

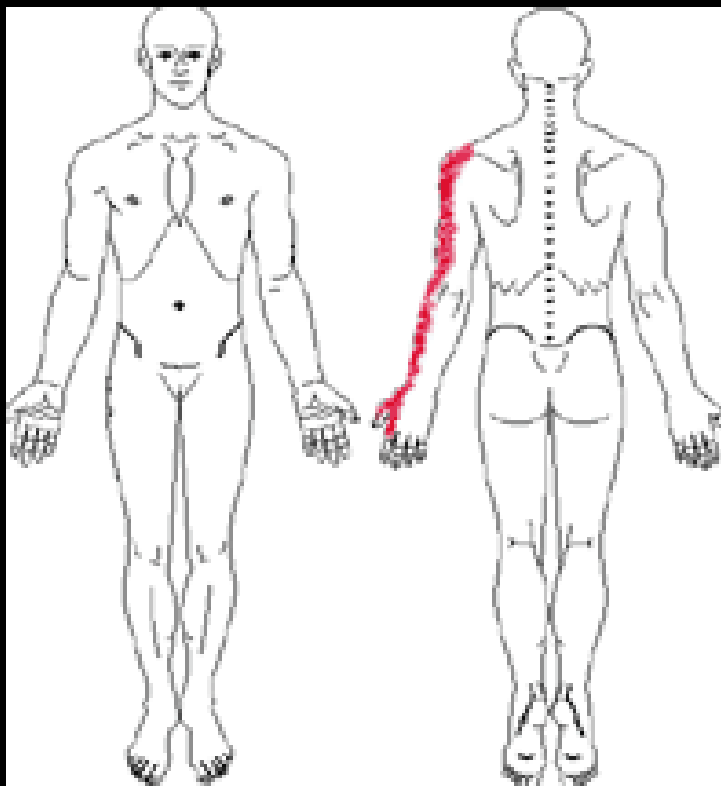


Lassegue

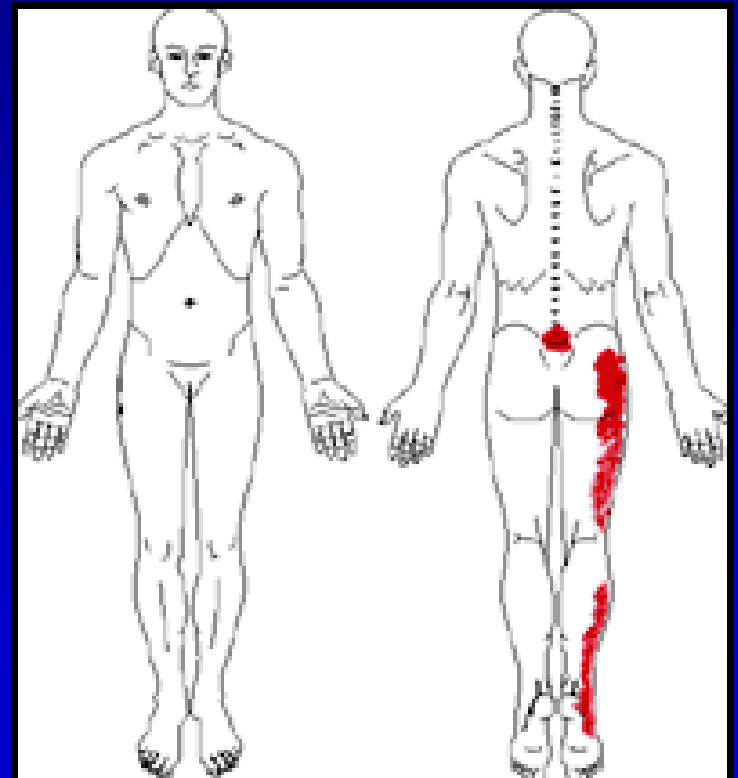


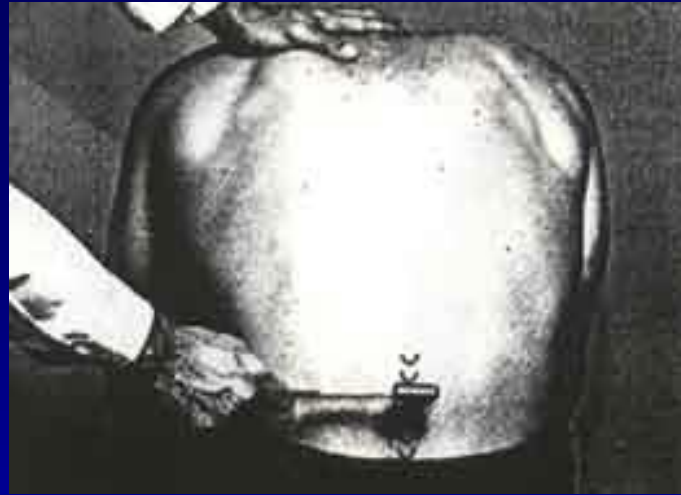Koreňové bolesti

Radikulopatia C6



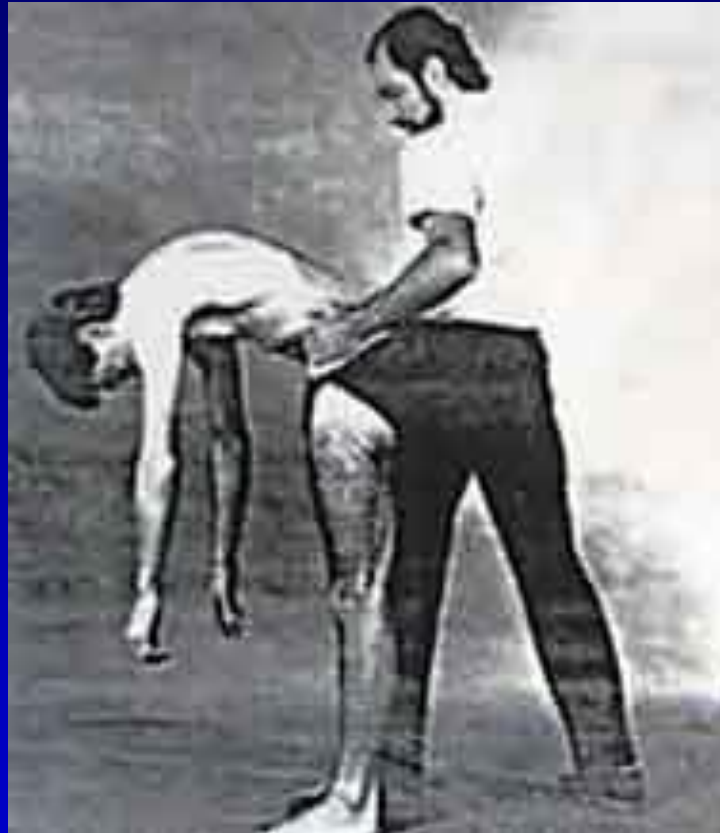Radikulopatia S1





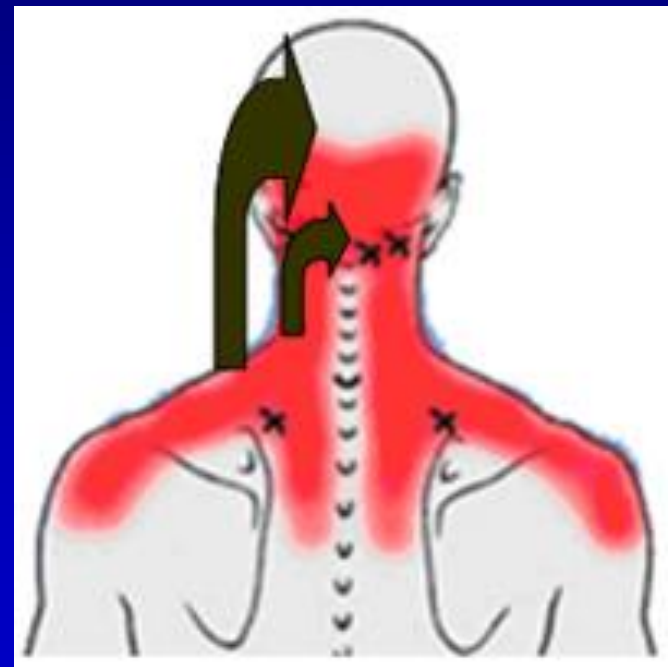Príznak palca

Thomayer



Cervikokraniálny syndróm

- bolesti hlavy vyvolané alebo ovplyvnené z oblasti krčnej chrbtice či tzv. cervikokraniálneho prechodu (medzi krčnou chrbticou a lebkou).
- Tieto bolesti hlavy sú vyvolané dráždením lebečných nervov.
- Dráždenie spôsobujú
- stuhnuté svaly okolo krčnej chrbtice,
- nefyziologická poloha či náklon chrbtice v oblasti jej prechodu do lebky.



Cervikálna myelopatia

- Spastická paraparéza
- Kvadruparéza
- Poruchy rovnováhy
- Spasticita na DK
- Radikulárne príznaky na HK
- Inkontinencia

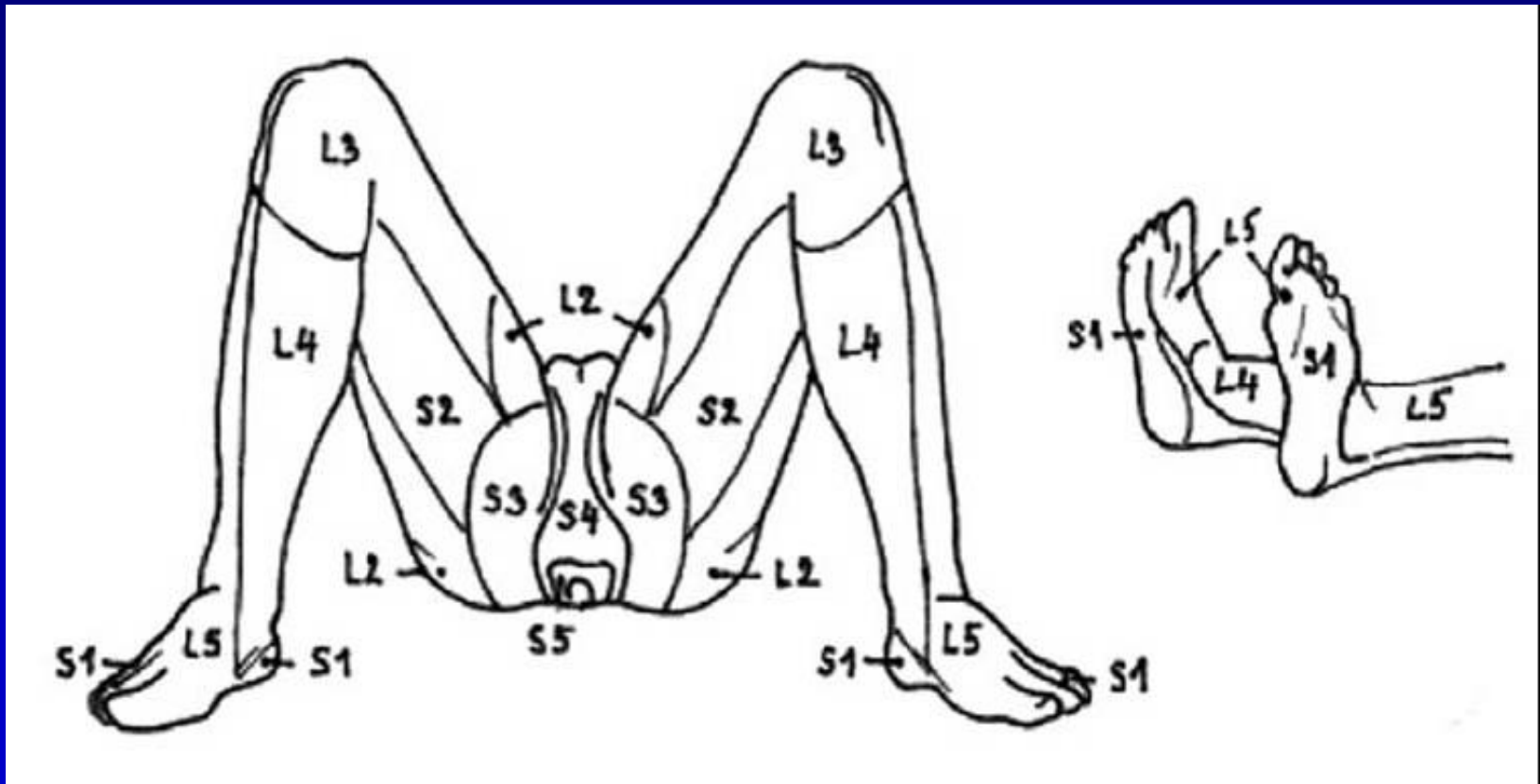
Syndróm kauda equina

- Cauda equina je tvorená nervovými koreňmi vystupujúcimi z miechy pod miechovým kónusom, sú to korene L1-5 a S1-5. Korene L4-S4 sa spájajú v plexus sacralis z ktorého vzniká n. ischiadicus ktorý prebieha kaudálne.

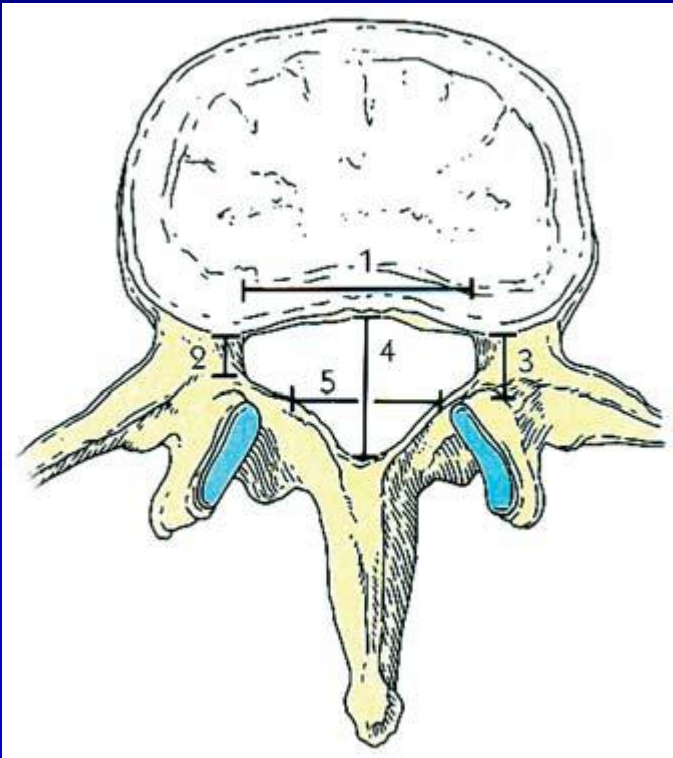
Cauda equina syndrome

- Areflexná a chabá paraparéza DK
- Bolesti krížov vyžarujúce po zadnej ploche oboch DK
- Porucha citlivosti v uvedenej oblasti (jazdecké nohavice)
- Inkontinencia moču a stolice

Syndróm cauda equina



Fyziologické rozmery spinálneho kanála – L4

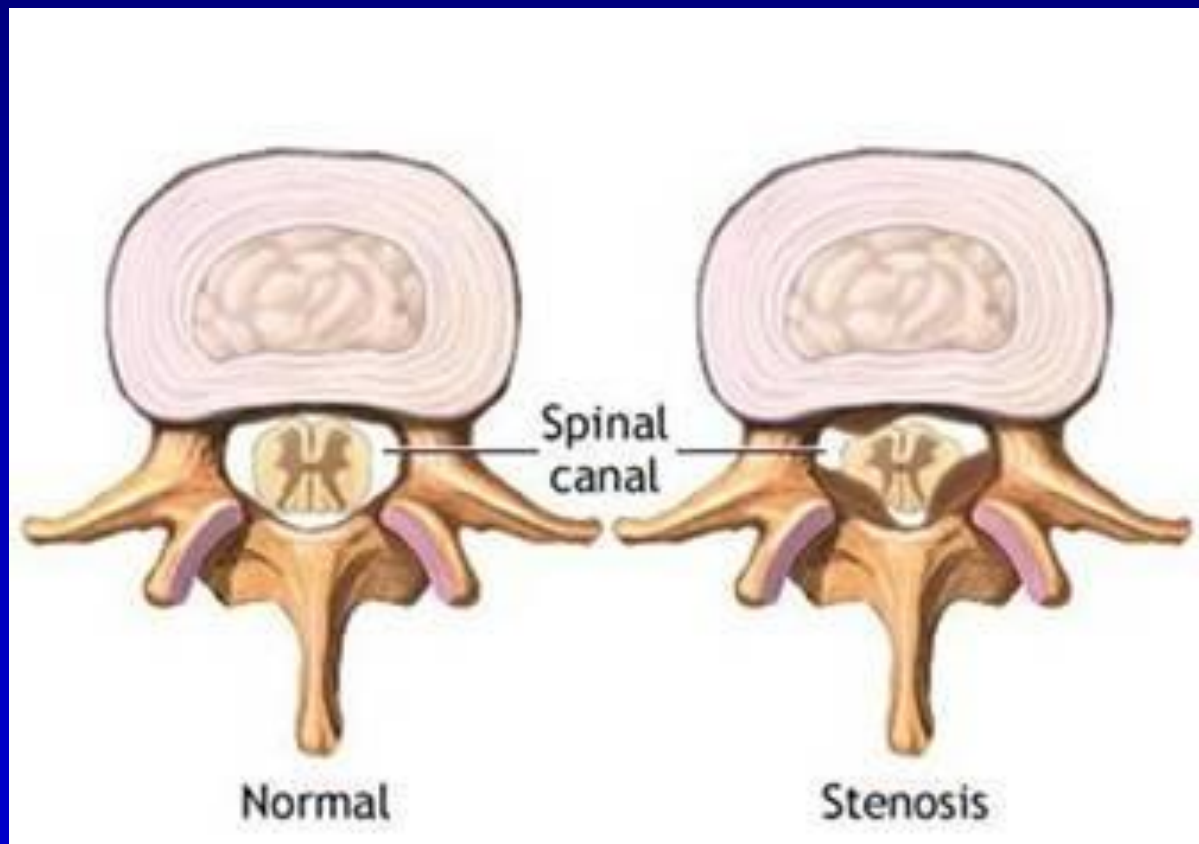


1. Interpedikulárna vzdialenosť 20–30 mm
2. Výška pedikla 3–5 mm
3. Výška facety 5–8 mm
4. AP sagitálny rozmer 15–25 mm
5. interfacetárna vzdialenosť 15–20 mm

Lumbálna stenóza

- **Bolesti DK (zhora nadol)**
- **Tŕpnutie**
- **Slabosť DK pri stání alebo chôdzi, ustupuje pri flexii lumbálnej oblasti**

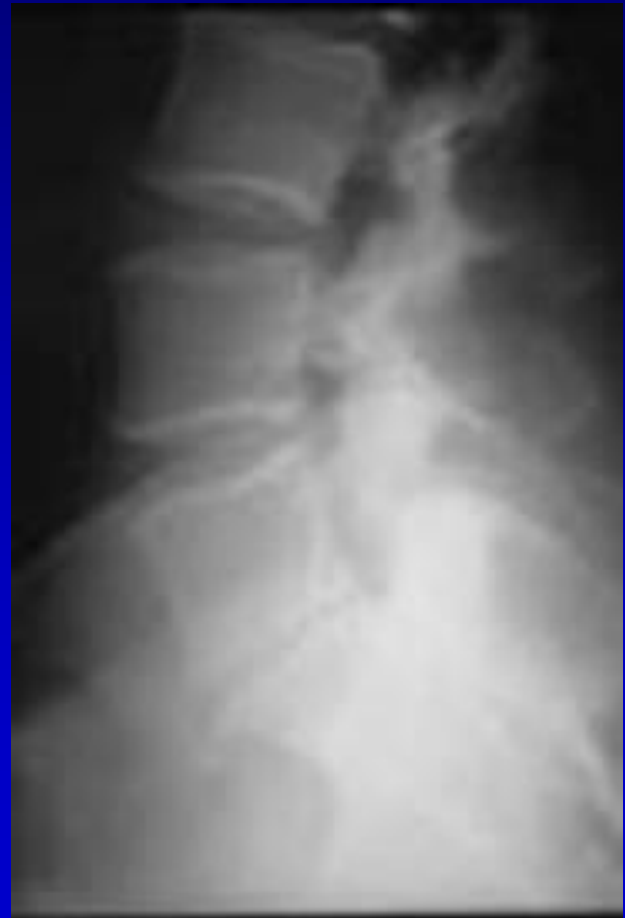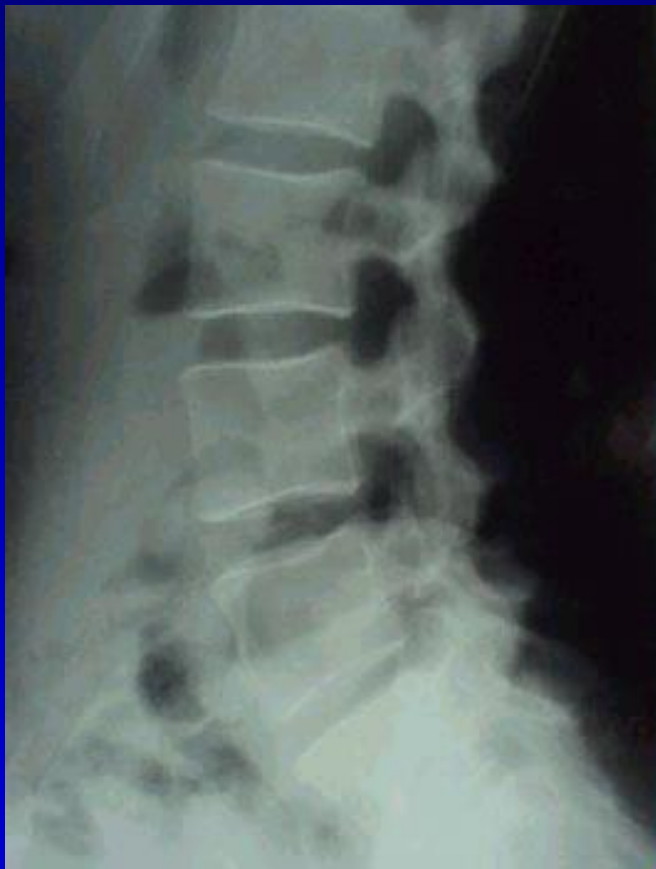Lumbálna stenóza



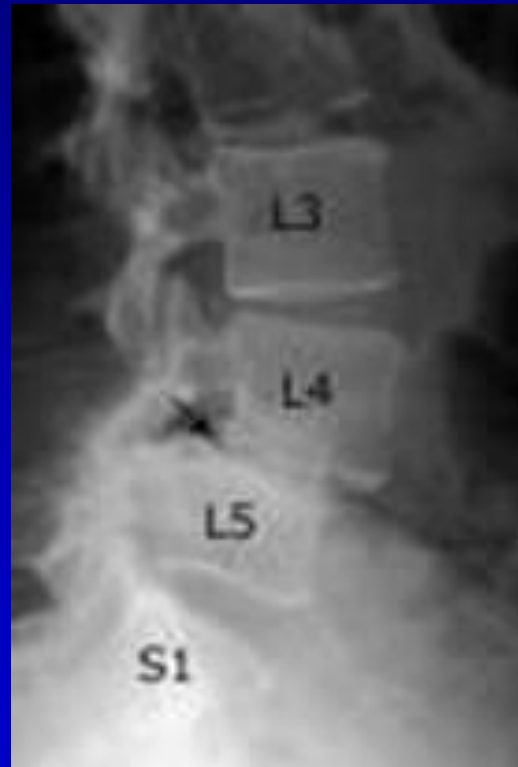Lumbálna stenóza

- Zúženie spinálneho kanála alebo forámen spôsobujúce kompresiu koreňov
- Najčastejšie – L4-L5, L3-L4
- Vrodená alebo degeneratívne ochorenia
- Častejšie po 60 roku veku
- Izolovaný segment alebo viaceré segmenty

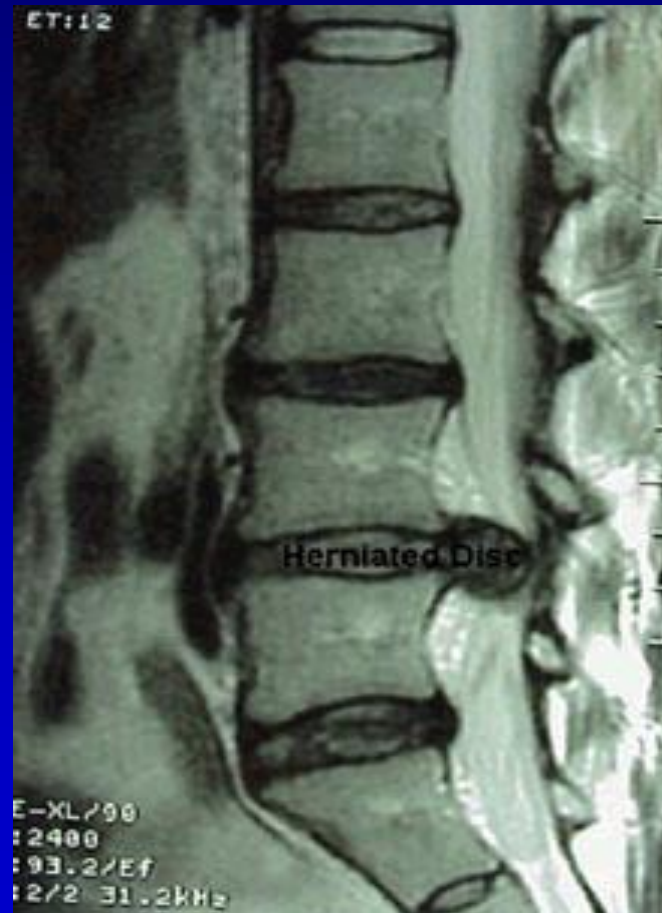Natívne RTG



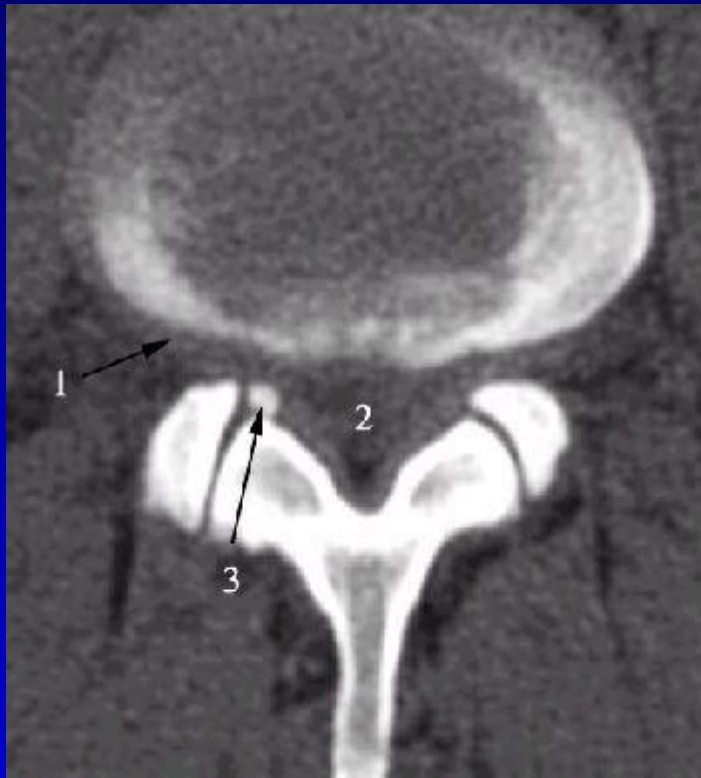L4/5 Spondylolistéza



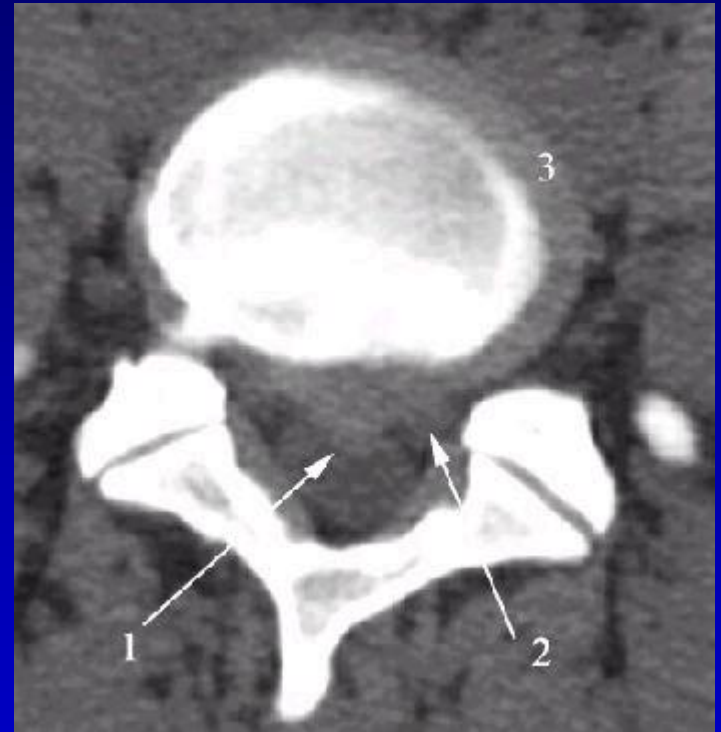MRI



Prolaps platničky - CT



Prolaps a osteofyty

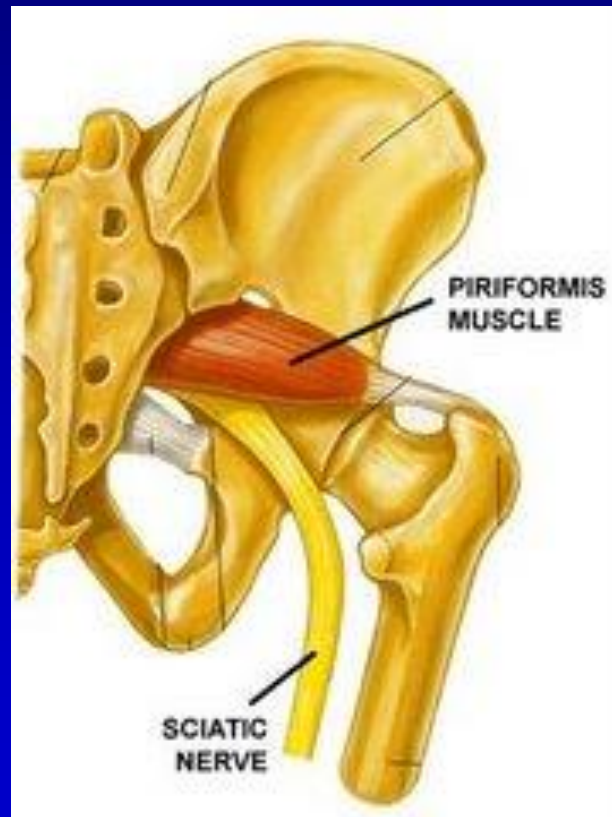


Centrálny prolaps L4-L5

Dif. dg. vertebrogénnych ochorení

- **MTS stavcov**
- **Borelióza**
- **Nádory – malej panvy (LS), pľúc (Th, C) a iné**
- **Intraspínálne nádory**
- **Zápalové ochorenia**

Dif. dg. radikulopatie



Liečba

- **Akútne štádium**
- Kl'ud na lôžku, fyzické šetrenie
- Analgetiká
- Antiflogistiká
- Myorelaxanciá
- Antiedematózna liečba
- Anestetiká lokálne
- Suché teplo – **NIE TEPLÁ VODA !!!**

Liečba

- **Subakútne a chronické štádium**
- **Analgetiká**
- **Antiflogistiká**
- **Myorelaxanciá postupne vynechať**
- **Rehabilitácia**
- **Nácvik správnych pohybových stereotypov**

Liečba

- **Subakútne a chronické štádium**
- **nesteroidné antiflogistiká**
- **myorelaxanciá**
- **analgetiká**
- **lokálne anestetiká**
- **rehabilitácia**

Liečba

- **Neuropatická bolesť**
 - **antikonvulzíva - GABAPENTIN**
- **Chirurgická liečba**
 - **syndróm kaudy**
 - **progredujúci výpad funkcie**
 - **nezvládnuteľná bolesť**